

# Erciyes Üniversitesi Tıp Fakültesi

## Çocuk Nefroloji Olgu Sunumu

Prof. Dr. Ruhan Düşünel

Prof. Dr. M. Hakan Poyrazođlu

Doç. Dr. İsmail Dursun

Yrd. Doç. Dr. Sibel Yel

Uzm. Dr. A. Seda Pınarbaşı

Uzm. Dr. Neslihan Günay

16 yař, Erkek, Kayseri

- Yenidoęan dneminden beri
  - Anal atrezi
  - Displastik bbrek
  - Atnalı bbrek
  - VUR
  - KBH ile takip edilen hasta 28.07.2017 tarihinden anneden bbrek nakli yapıldı.

# Özgeçmiş

- Böbrekte kitle?
- Hidrosefali?
- Posterior üretral valv?

Prenatal

- 33 hf
- 2800 gr
- C/S
- 40 gün kuvez+

Antenatal

- Anal atrezi
- Displastik böbrek
- Atnalı böbrek
- VUR

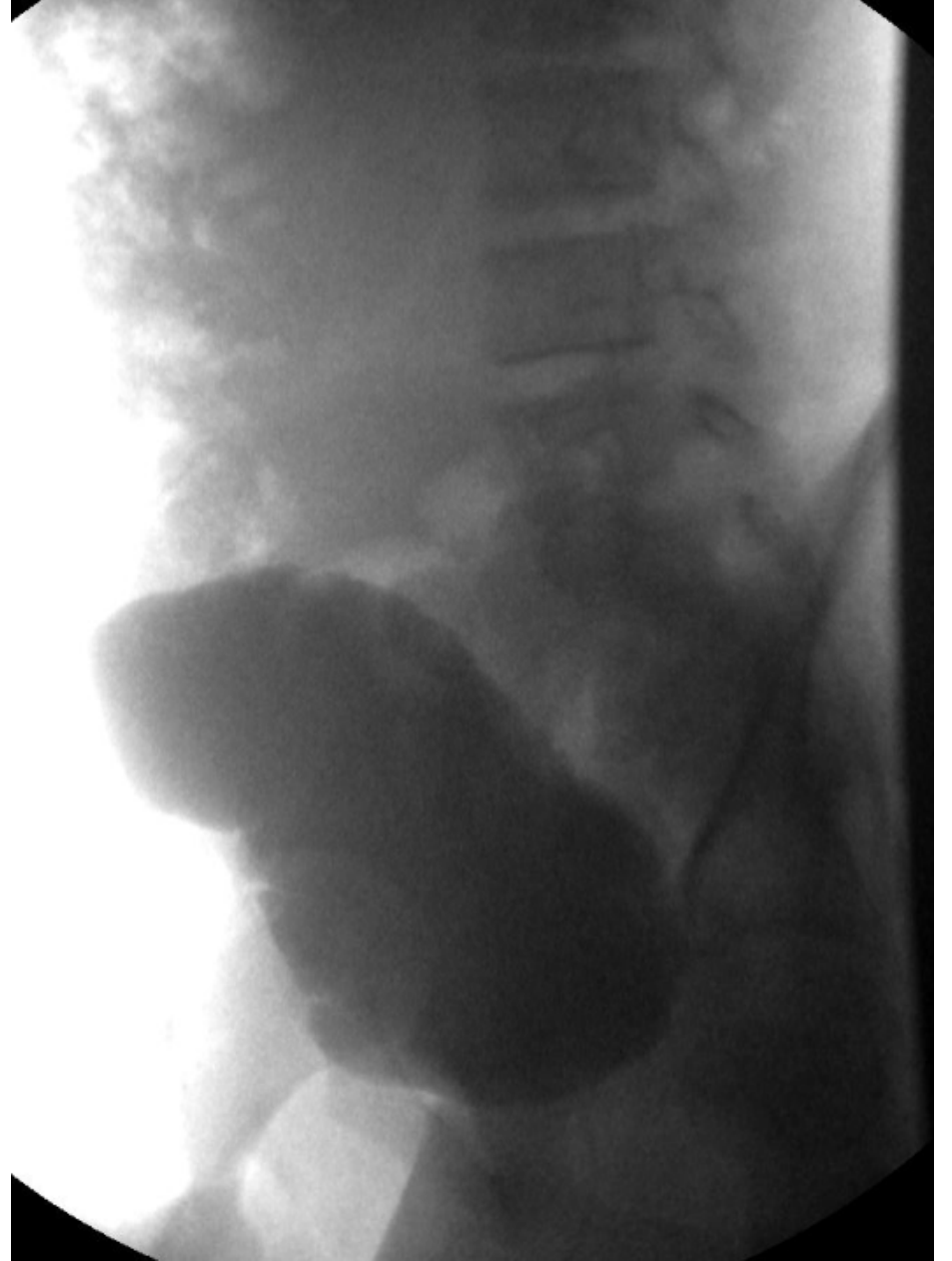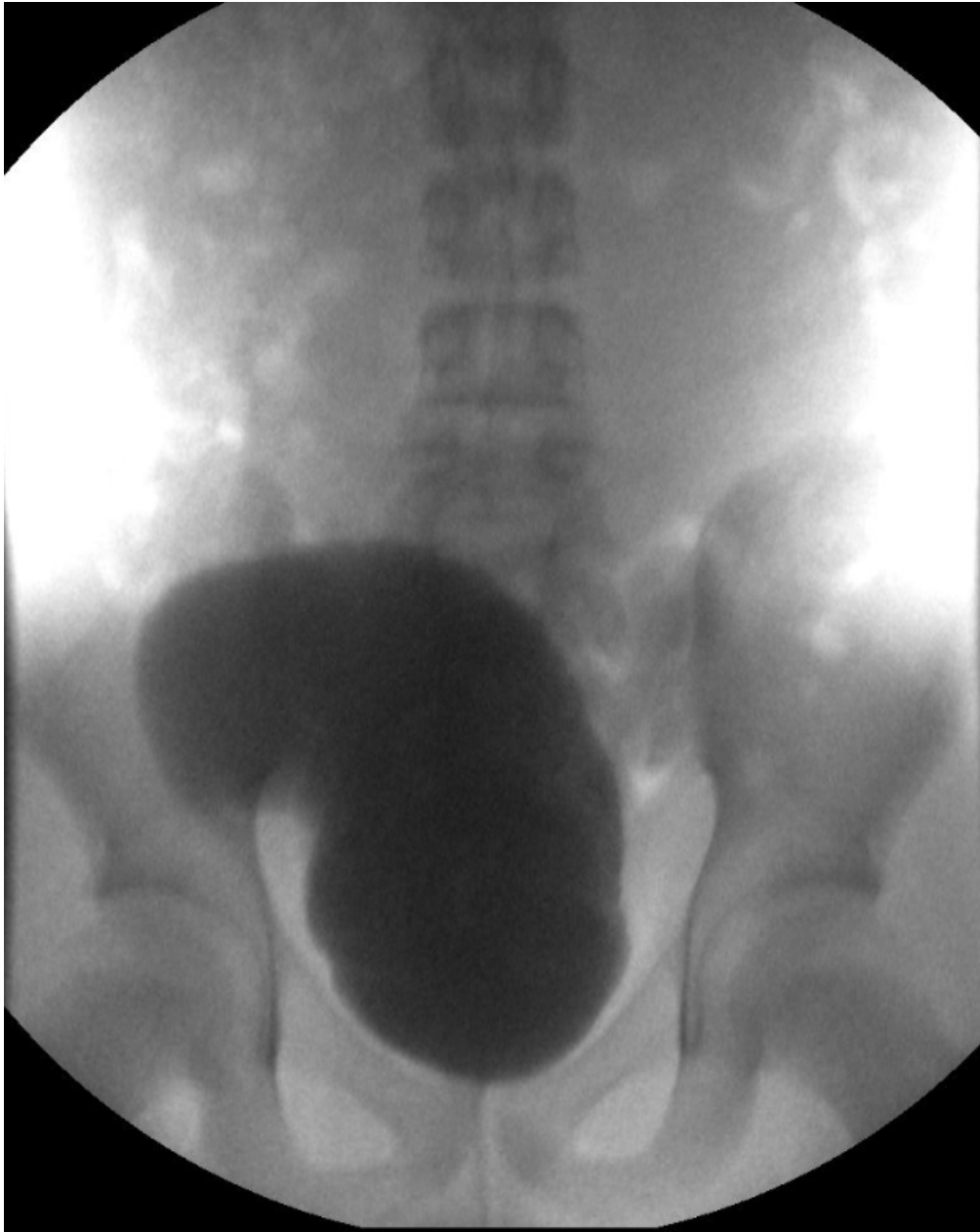Postnatal

## Anal atrezi

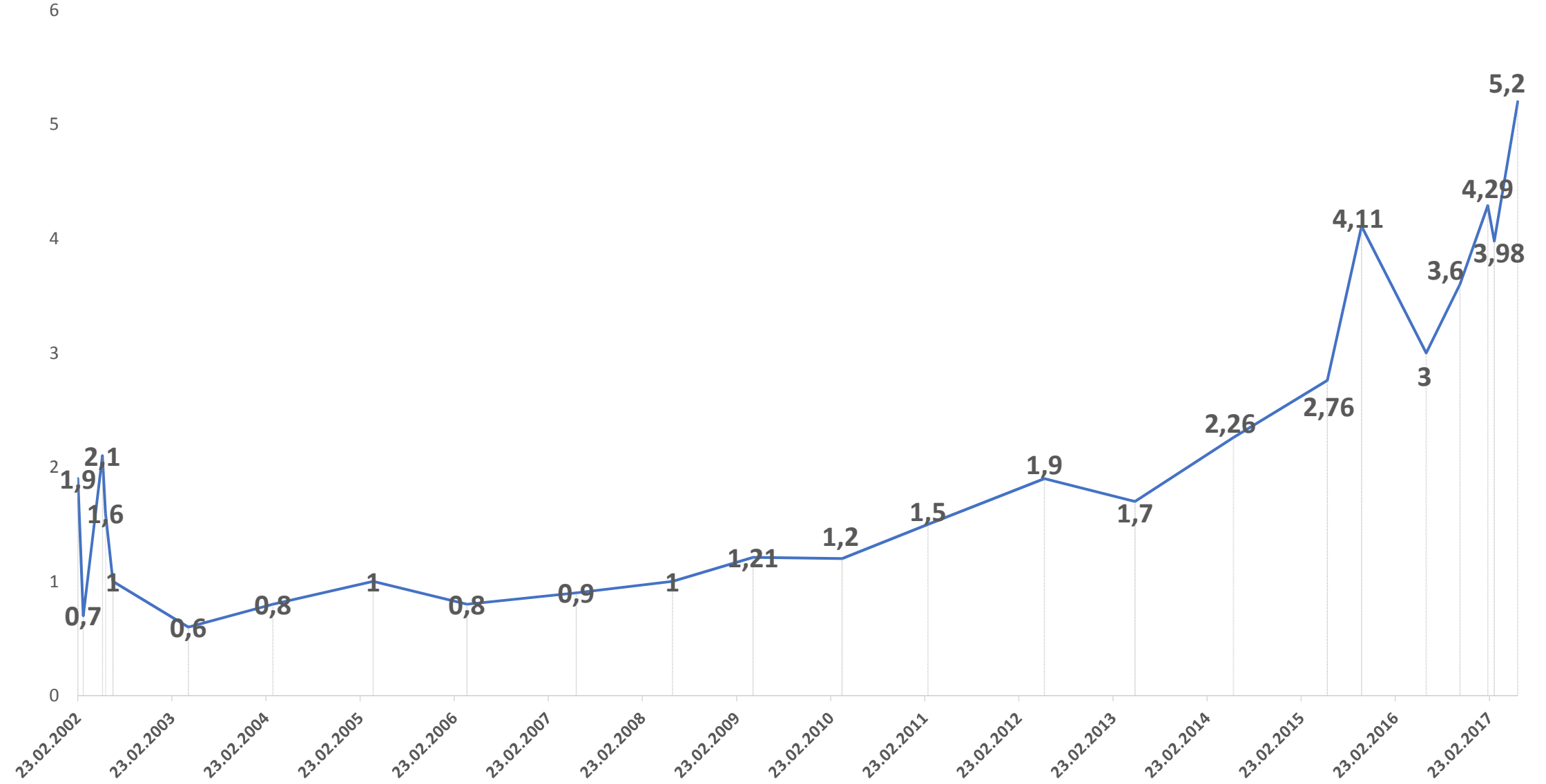
- 2 günlükken kolostomi açıldı
- 3 aylıkken kapatıldı

## Böbrek patolojileri

- Sağda G5 VUR
- Sağ nefrostomi
- 2 yaşında üreteroneosistostomi
- RİYE
- Mesane



# NAKİL ÖNCESİ SERUM KREATİNİN SEVİYESİ



# SOYGEÇMİŞ

- Anne: 50 yaş, SS, Böbrek donörü
- Baba: 60 yaş, SS
  - Akraba evliliği yok
- 1.Çocuk: 27 yaş, K, SS
- 2.Çocuk: 25 yaş, E, SS
  
- Ailede bilinen böbrek hastalığı öyküsü yok
- Dedede hipertansiyon mevcut

# FİZİK MUAYENE

VA: 54 kg (10-25 P)

Boy: 168 cm (25-50 P)

TA: 100/60

Ateş: 36,5 C

Nabız: 68/dk

Genel durumu iyi, şuur açık koopere

- **Cilt:** peteşi, purpura, ekimoz yok. Batında insizyon skarı
- **Baş boyun:** ışık refleksi+/, pupiller izokorik, orofarenks doğal, lenfadenomegali yok.
- **Solunum sistemi:** her iki akciğer solunuma eşit katılıyor, ral ya da ronküs saptanmadı.
- **Kardiyovasküler sistem:** ritmik, ek ses/üfürüm yok, üst/alt nabızlar eşit alınıyor
- **Batın:** normal bombelikte, hepatosplenomegali yok
- **Nöromusküler sistem:** derin tendon refleksleri normoaktif. Patolojik refleks yok
- **Ekstremiteler:** ekstremiteler arası fark, kuvvet kaybı, deformite yok. PTÖ -/-
- **Genitoüriner sistem:** haricen erkek, anomali yok



# Nakil Öncesi Değerlendirme

## Alıcı

- Kan grubu: B Rh+
- HLA doku grubu
  - A3 A23 B\*27 B\*49 DRB1\*11 DRB3\*02
- Viral seroloji:
  - CMV IgG +
  - EBV IgG +
- PRA
  - Klas 1 negatif, Klas 2 negatif
- T cross %0.3
- B cross %6.2
- Ürodinamik değerlendirme
  - Düşük basınçlı mesane

## Verici (Anne)

- Kan grubu: B Rh+
- HLA doku grubu
  - A2 A23 B\*49 B\*51 DRB1\*11 DRB3\*02
- Viral seroloji
  - CMV IgG +
  - EBV IgG +

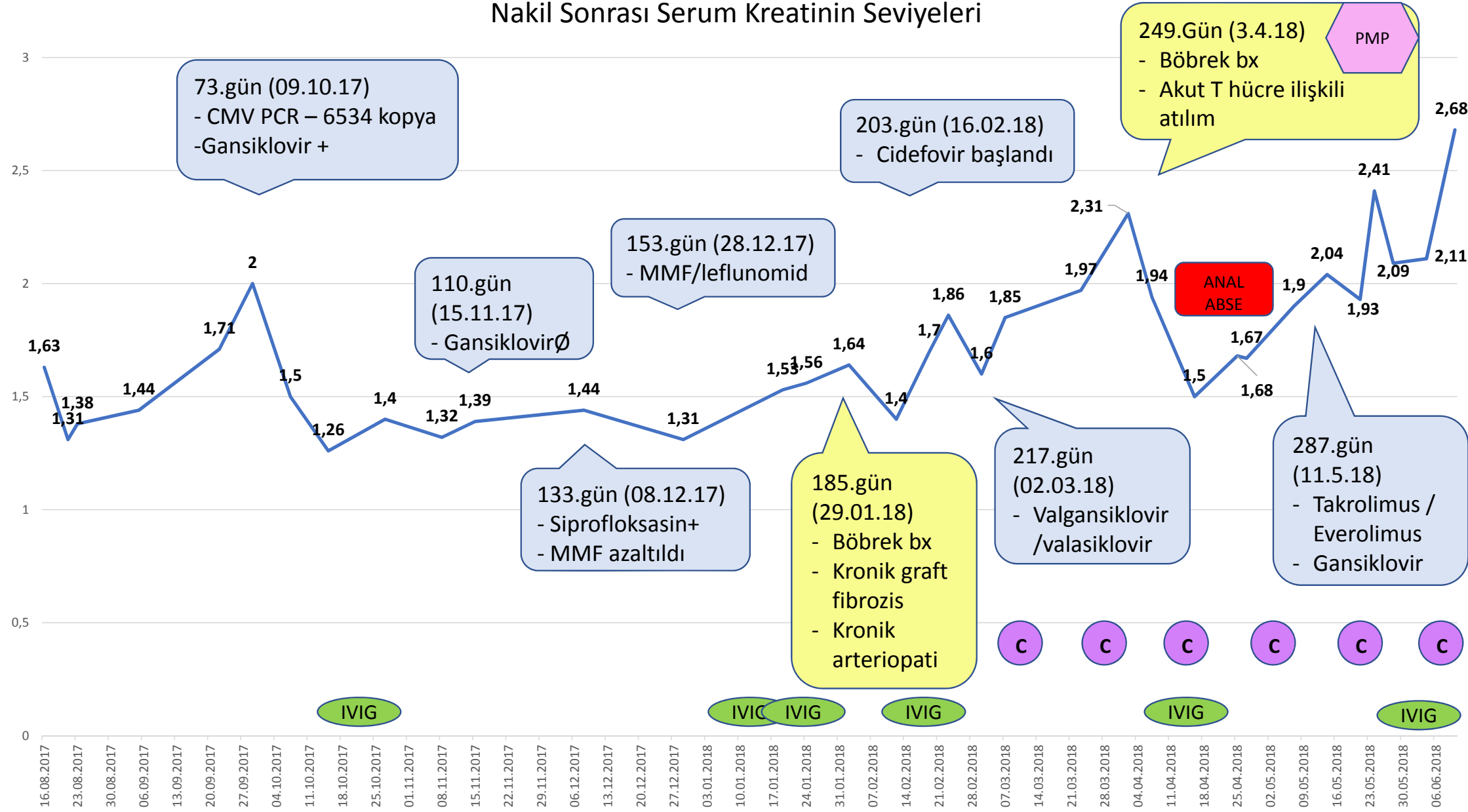
# Böbrek Nakli

- Böbrek nakli İstanbul Şişli Memorial Hastanesinde gerçekleştirildi
  - Nakil öncesi kreatinin 7 mg/dl'ye kadar yükselmiş
  - Immunsupresifleri
    - IVIG (3 mg/kg/doz) (0-1-2.gün)
    - Takrolimus
    - MMF
    - Prednizolon
  - Bazal kreatinin değeri 1,4 mg/dl
  - Post operatif 7. gün sonda çekilmiş, sonrasında rezidü yok
  - 14. gün taburcu
    - Kreatinin 1,5 mg/dL

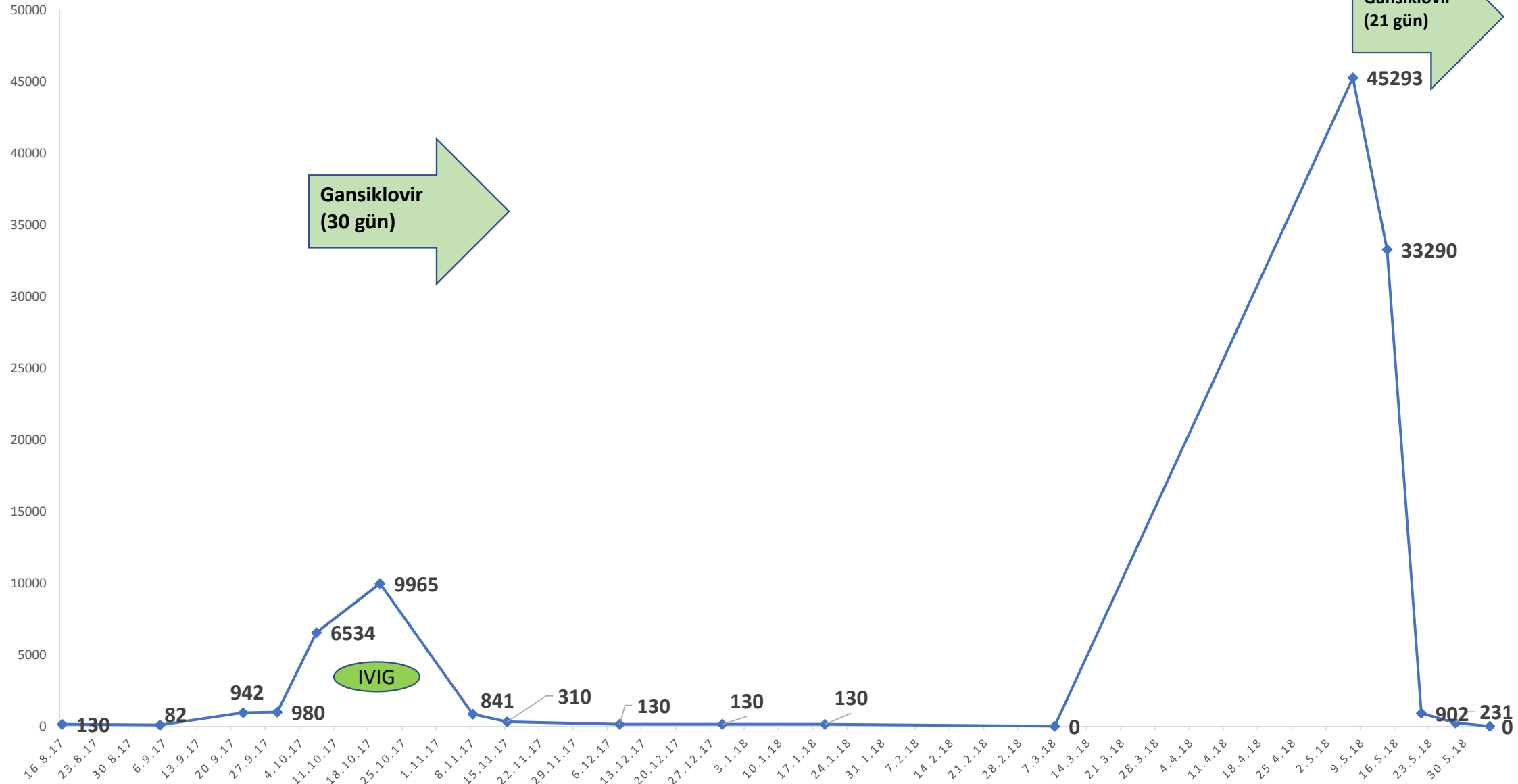
# Nakil sonrası merkezimize ilk başvurusu

- 20. gün
- Kullandığı ilaçlar
  - Takrolimus
  - Prednizolon
  - Mikofenolat mofetil
  - Valgansiklovir
  - Trimetoprim sulfomateksazol
  - Flukonazol
  - Lansoprazol
  - Aspirin
  - Tamsulozin
- Laboratuvar
  - BUN: 21,6 mg/dl
  - Kreatinin: 1,63 mg/dl
  - TİT: 1005/6,0 pr: -
  - Mp/kr: 0,22
  - Takrolimus: 12,9
  - BK virüs: negatif
  - EBV PCR: negatif
  - CMV PVR: 130 kopya

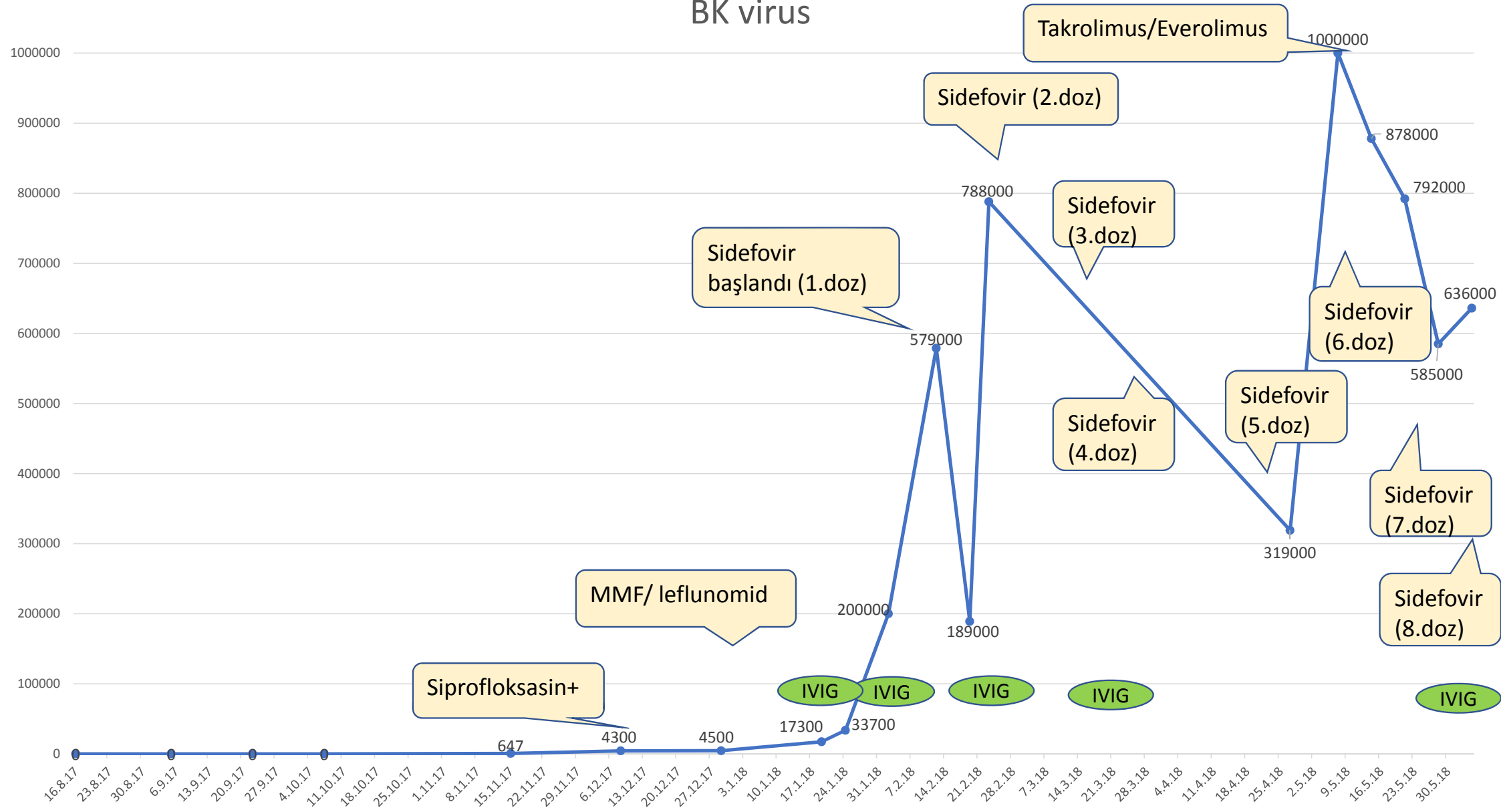
## Nakil Sonrası Serum Kreatinin Seviyeleri



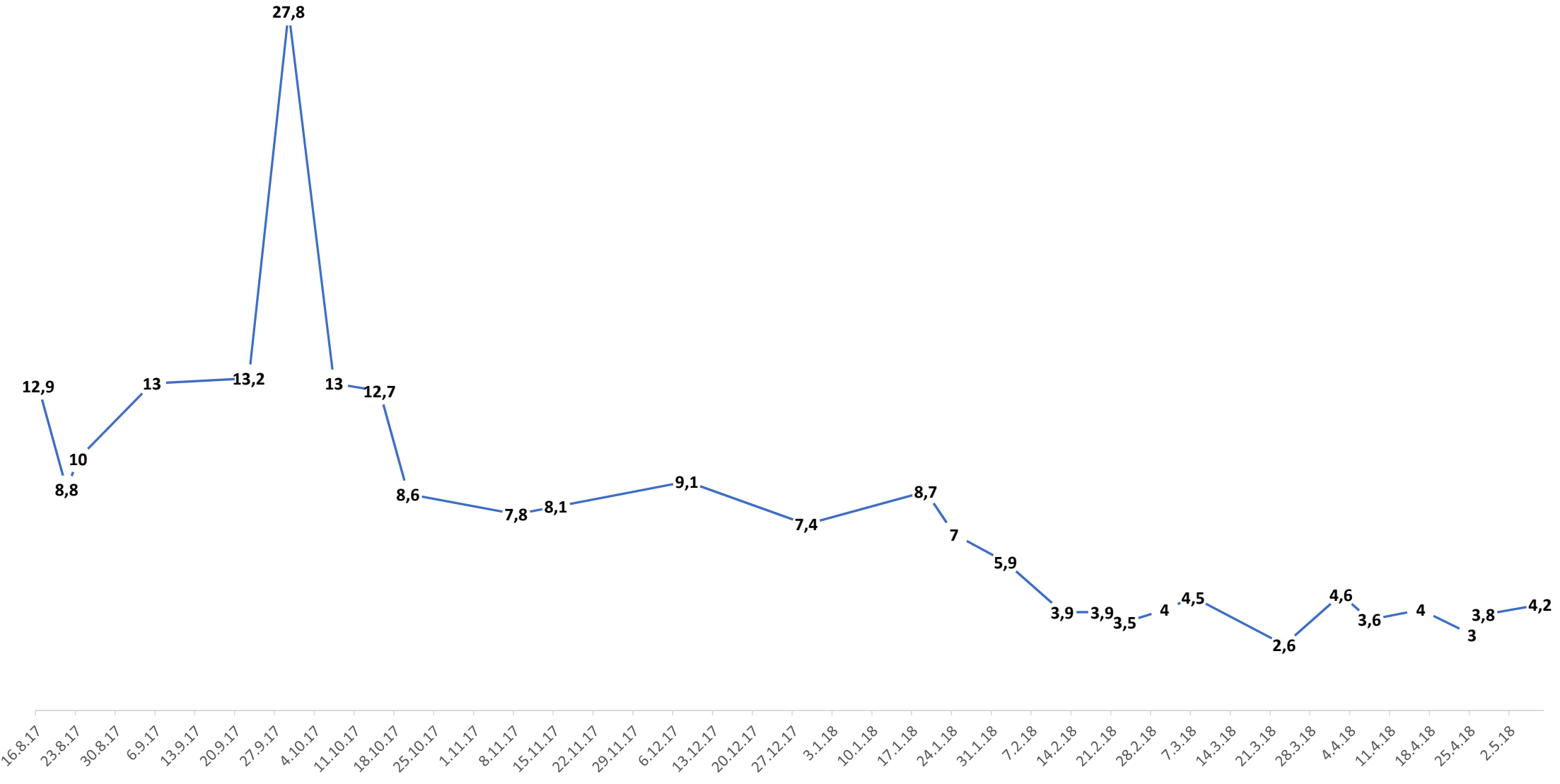
# CMV PCR



# BK virus



# TAKROLİMUS SEVİYESİ



# GÖRÜNTÜLEMELER

## USG

- Sağ alt kadranda transplante böbrek 97\*59 mm,
- PK 17 mm,
- Eko normal,
- G1 PKE, AP çap 13 mm
- Üreter hafif belirgin olup çapı 7.5 mm

## USG

- Sağ iliak fossada 106\*48 mm transplante böbrek
- PK 15 mm
- Transplante böbrek anteriorunda yaklaşık 2,5\*1 cm genişliğinde 5 mm kalınlığında sıvama tarzında SIVI



# GÖRÜNTÜLEMELER

## **DOPPLER**

- Renal arter iliak anastamoz düzeyi-komşuluğunda konturda hafif düzensizlik akımda heterojenite
- Spektral örneklemelelerde stenoz açısından anlamlı değişiklik saptanmadı
- RI 0,51-0,66

## **DTPA**

- GFR:78,6 ml/dk
- Kanlanma ve konsantrasyonu N
- Eksresyon minimal uzama
- Dilate üreterin eşlik ettiği sağ iliak fossada yerleşik tx böbrek

# BÖBREK BİYOPSİSİ

## 1. Biyopsi

- 21 glomerul, Non-spesifik değişiklikler
- Tubulointerstiyel alanda parankim alanının %30'unu etkileyen yama tarzında interstitial fibrozis (ci2) ve bu alanlarda hafif tubuler atrofi (ct1) görülmektedir
- Bu fibrozis ve tubuler atrofi alanlarında %5 oranında inflamasyon vardır (i-IFTA0).
- İnterstiyel alanlarda parankim alanının %5'ini kaplayan iltihabi mononükleer hücre infiltrasyonu vardır (i0)
- Çok az sayıda tüpte lenfositler tüp epitellerini infiltre ederek tubulit alanı oluşturmuştur (t1)
- Damar duvarlarında hafif fibröz intimal kalınlaşma vardır (cv1)

**Kronik graft fibrozis, Grade 1 (BANNF 2015)**

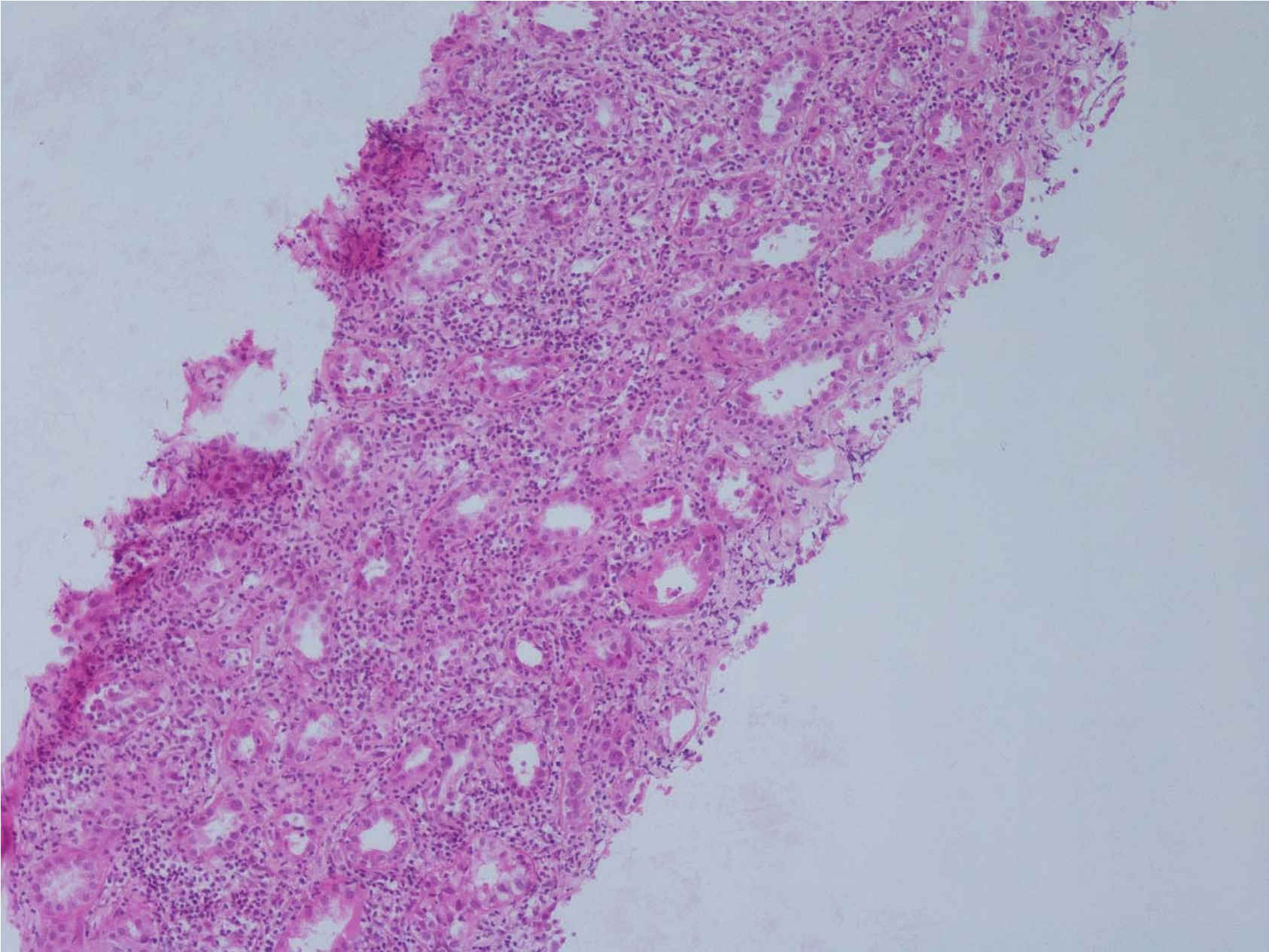
**Kronik arteriopati, Grade 1**

## 2. Biyopsi

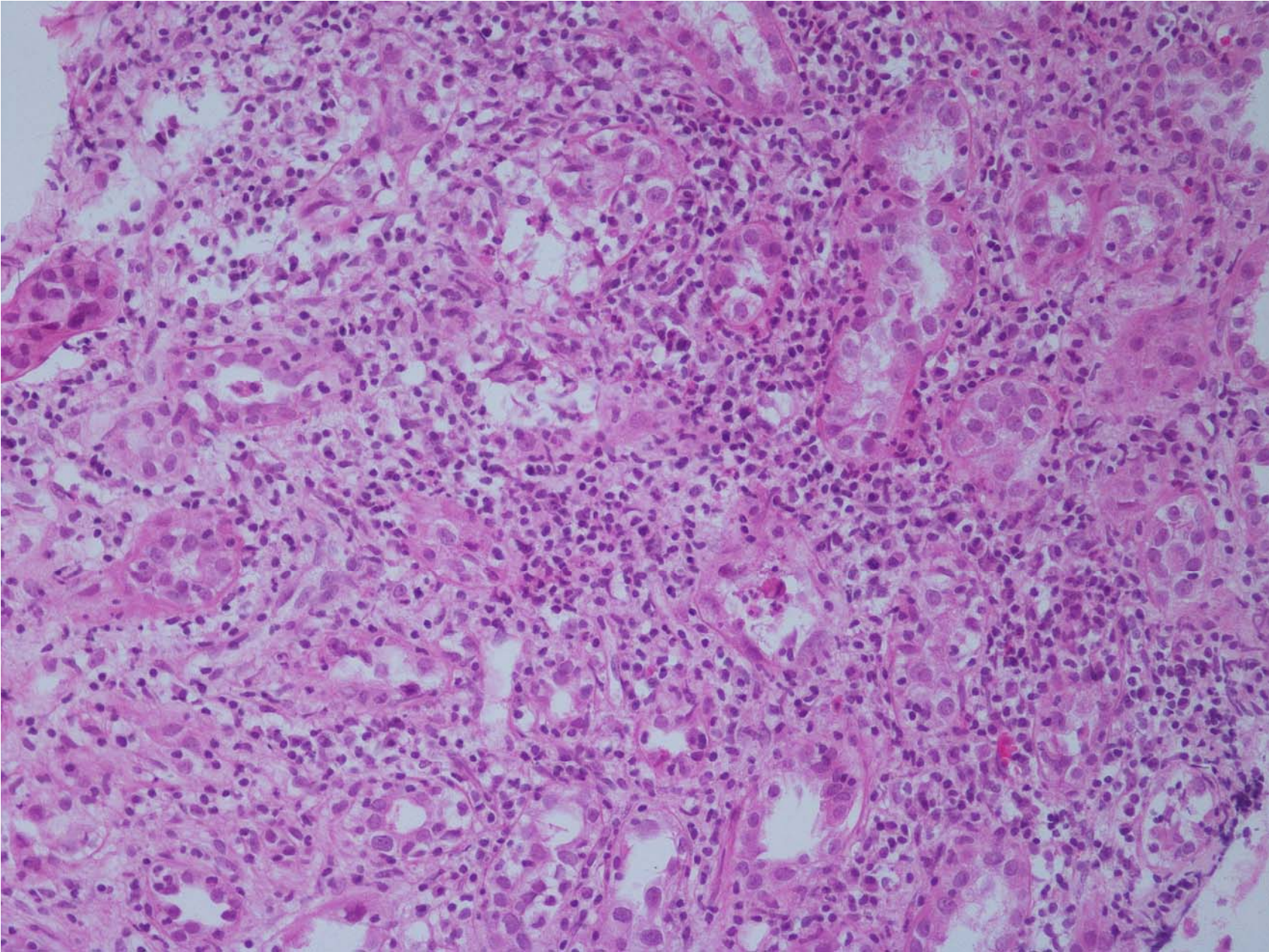
- 11 Glomerul, Non-spesifik değişiklik
- Tubulointerstiyel alanda parankim alanının %40'unu kaplayan iltihabi mononükleer hücre infiltrasyonu (ti2)
- Lenfositler tüp epitellerini infiltre ederek tubulit alanı oluşturmuştur (t2)
- Az sayıda atrofik tüp vardır (ct1)
- Bu tüpler çevresinde parankim alanının %5 ini kaplayan interstitial fibrozis vardır (i-IFTA1)
- Damar duvarı normal görünümündedir.
- İntimal arterit görülmedi

**Akut T hücre ilişkili atılım (BANNF 2015)**

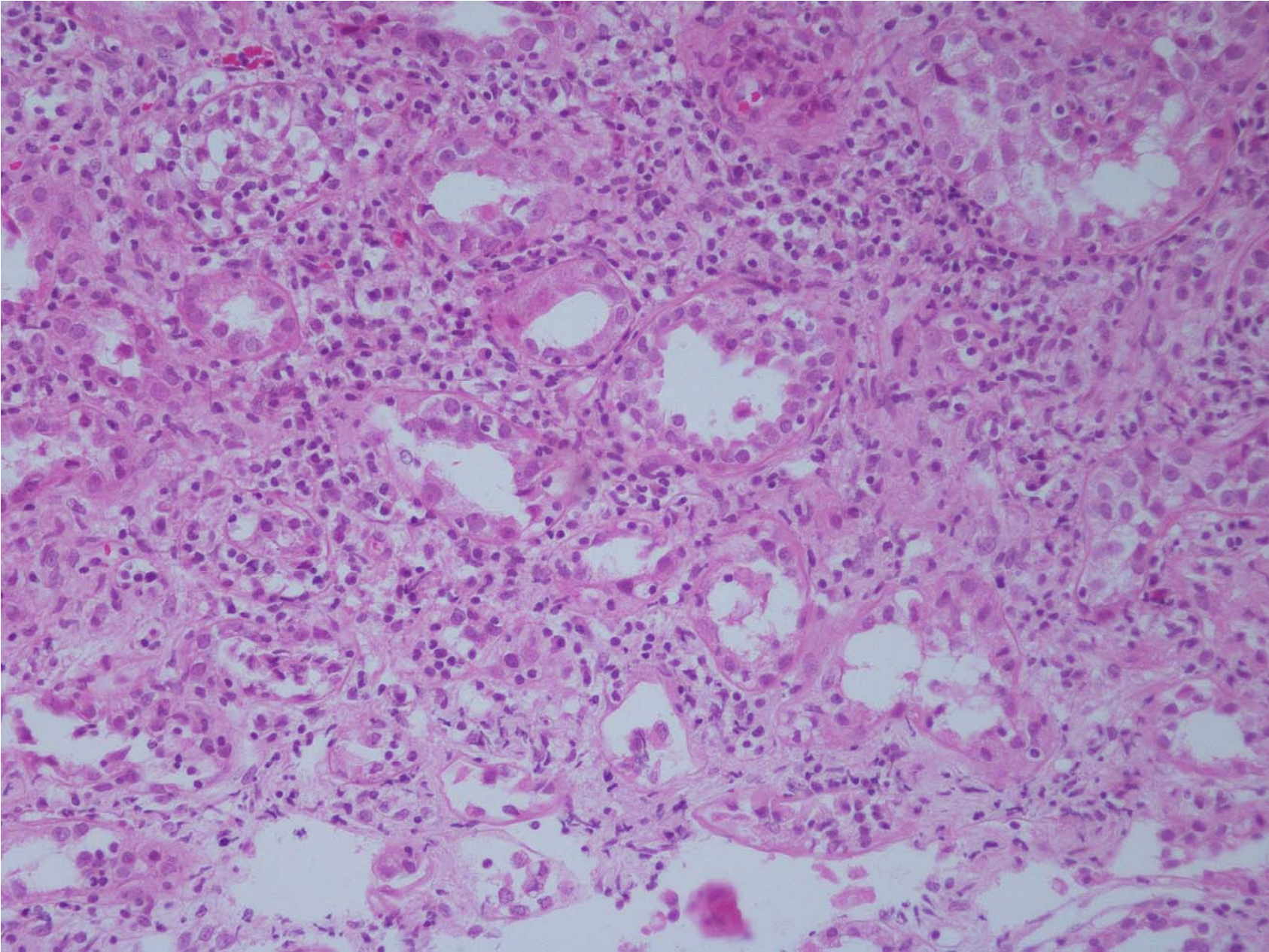
**Hafif interstitial fibrozis ve tubuler atrofi, Grade 1**



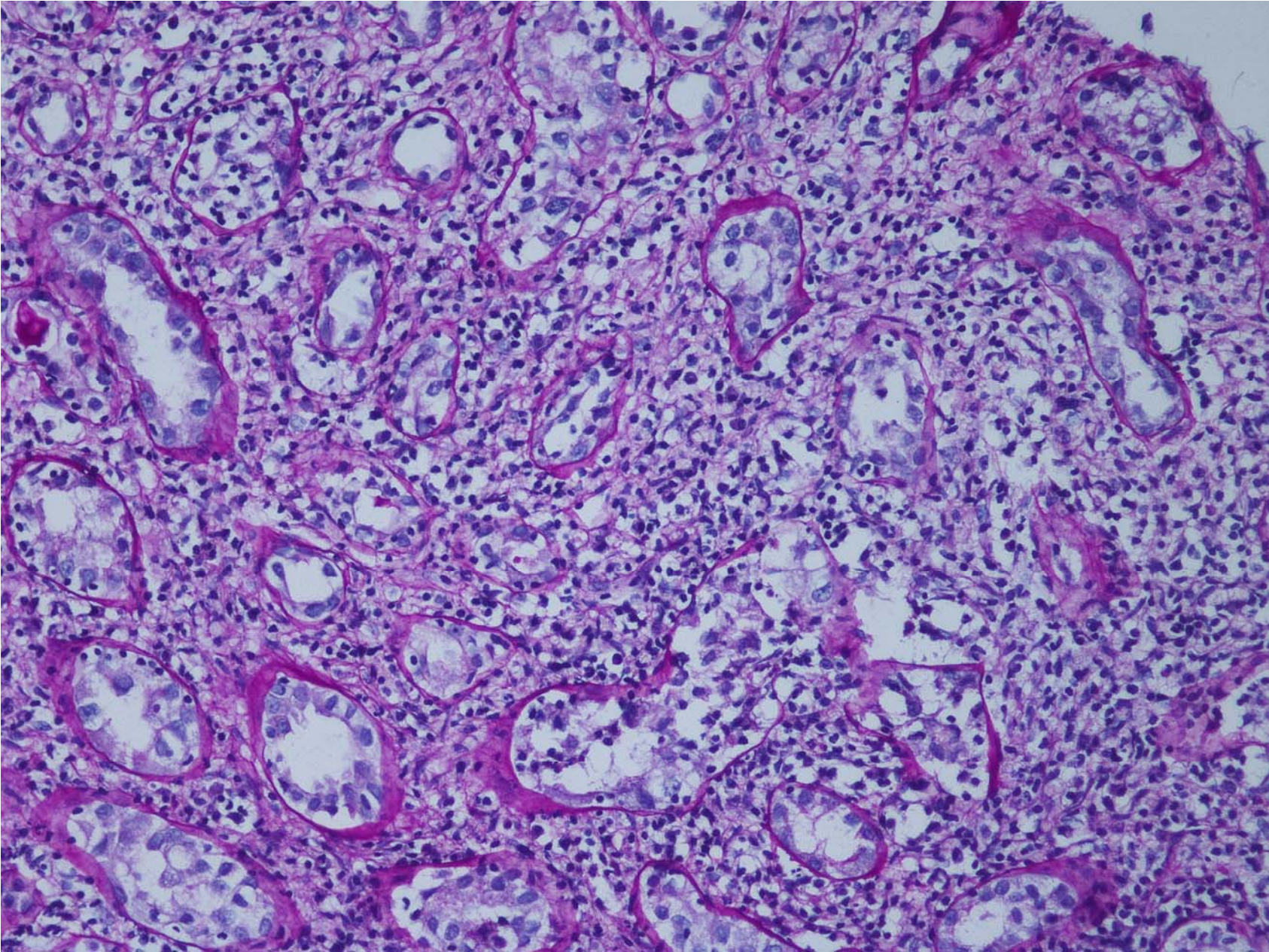




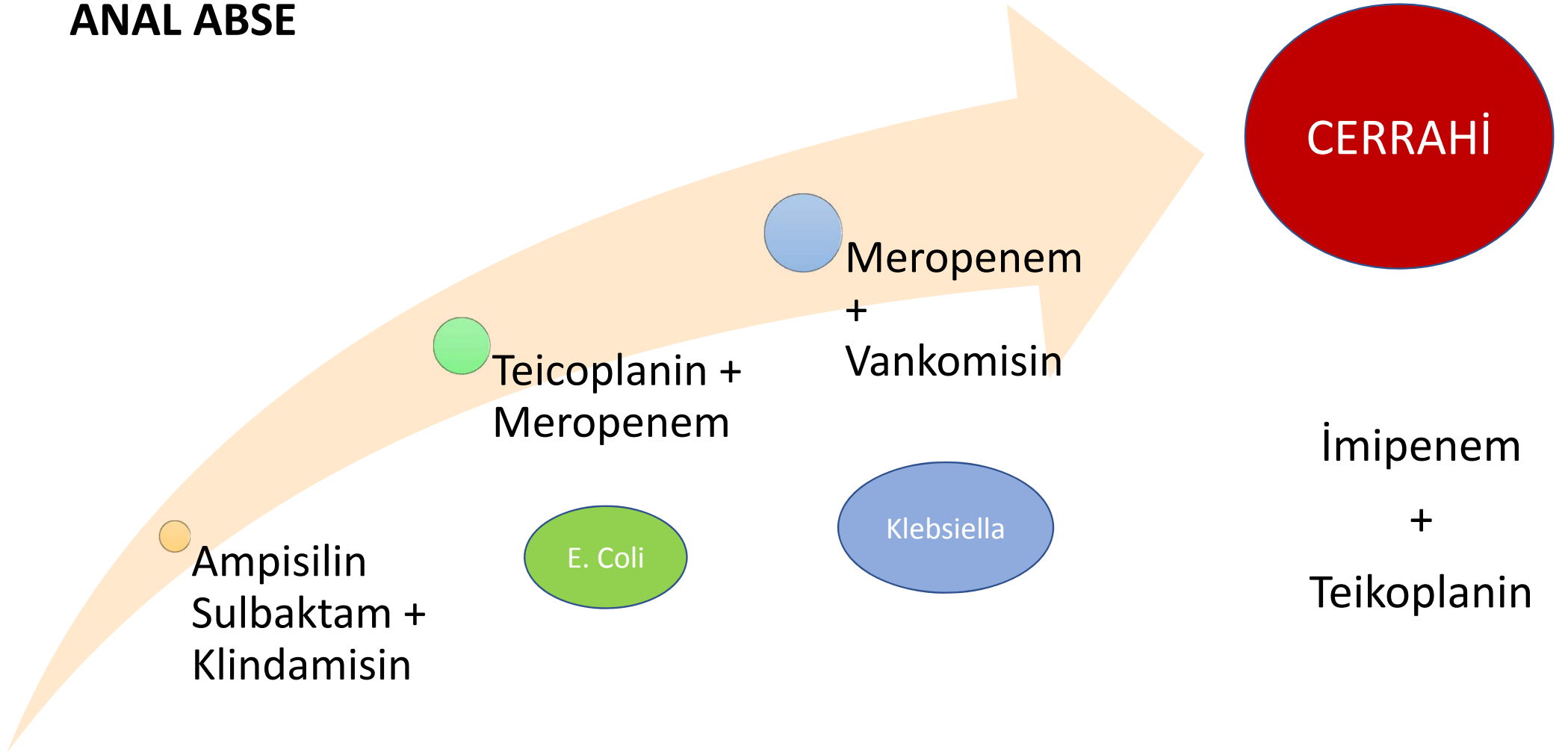




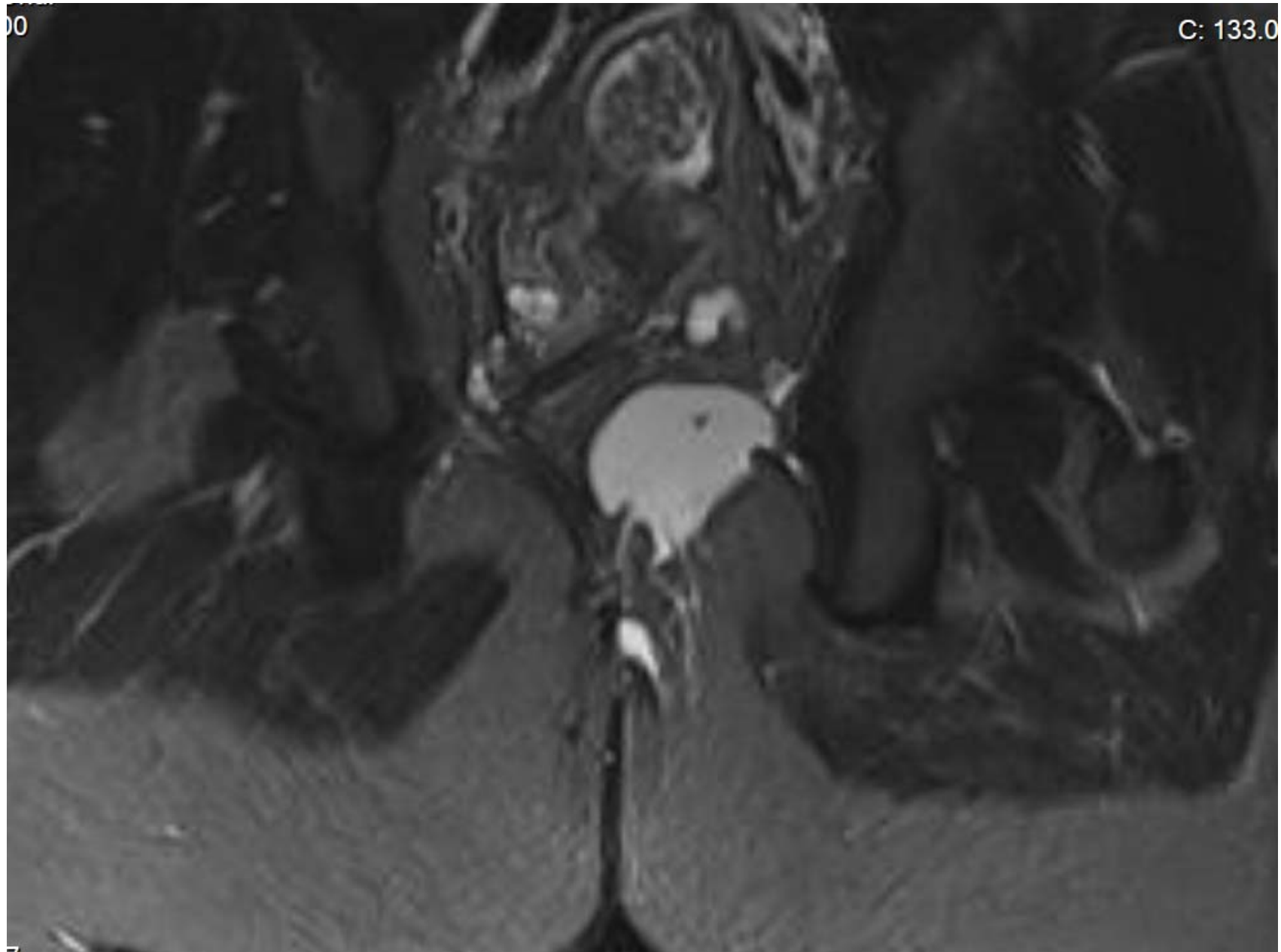




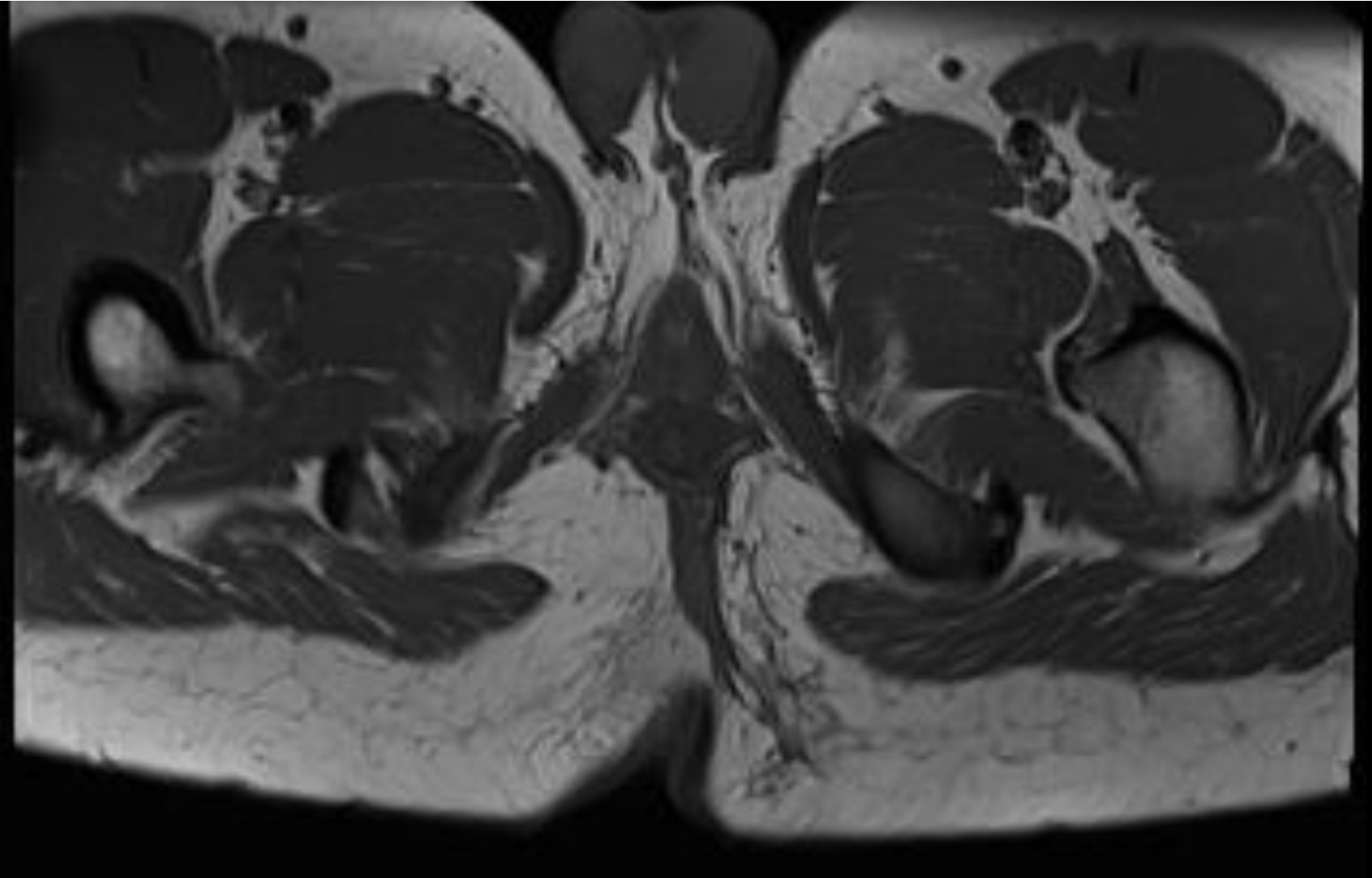
# ANAL ABSE

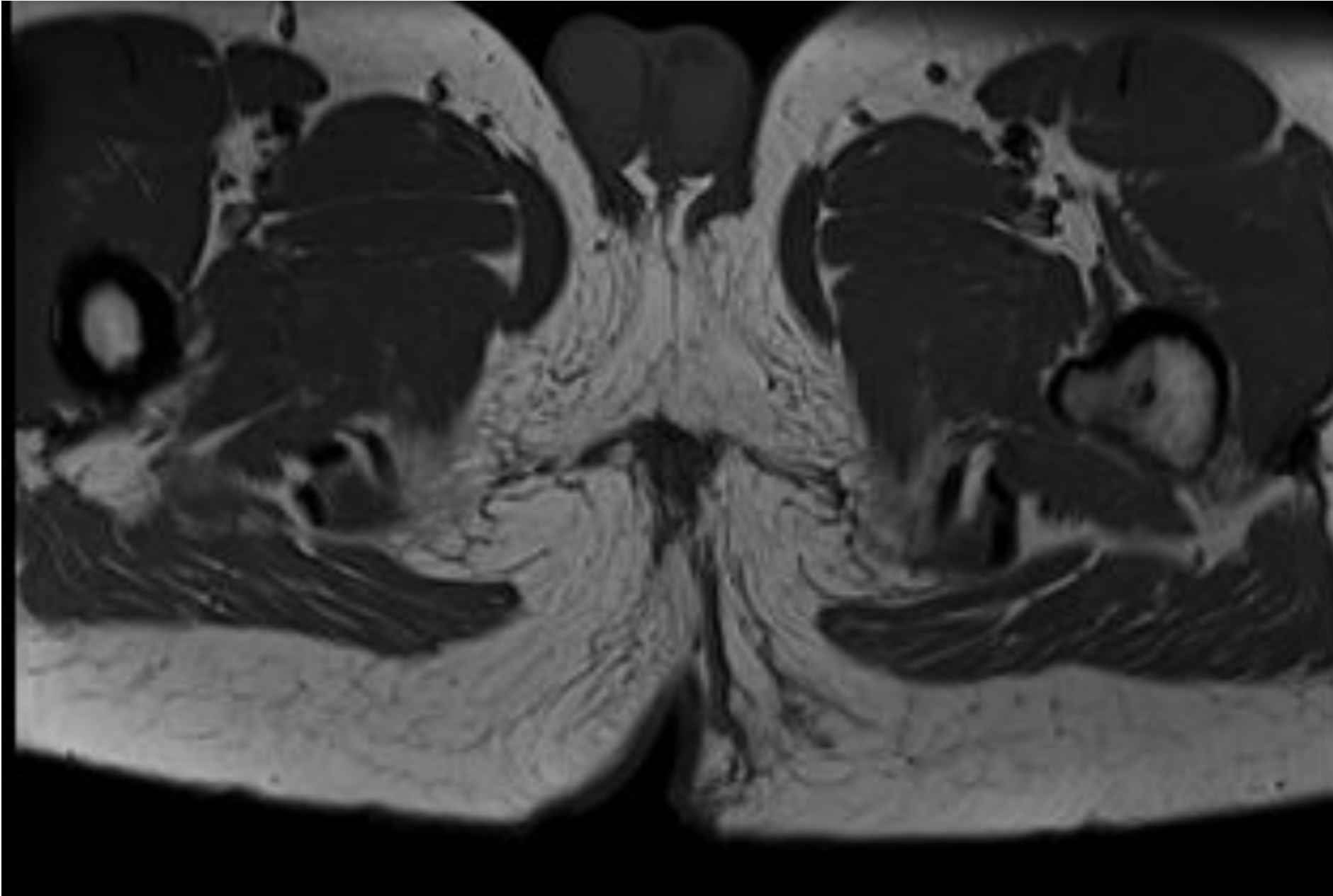












- Hasta Őu an halen servisimizde yatarak takip edilmekte olup,
  - CMV enfeksiyonu iin gansiklovir tedavisi kesilmiŐtir
    - Valasiklovir almakta
    - Son CMV-PCR <130 kopyanın altındadır.
  - BK virüs enfeksiyonu iin
    - İmmunsupresifleri leflunomid ve everolimus olacak Őekilde deĐiŐtirildi
    - 8.doz sidefovir tedavisini aldı
    - Siprofloksasin tedavisine devam ediyor
    - IVIG 6 doz aldı
  - Anal abse iin
    - Cerrahi sonrası antibiyoterapisine devam edilmekte
    - GÜN aŐı yıkama yapılmakta
  - Akut rejeksiyon iin
    - 1 kez PMP tedavisi aldı, steroid dozu kademeli olarak azaltılmakta

# Hastamız řu an;

- Naklin 329.gününde
- Serviste yatarak takip görmekte
- Kullandığı ilaçlar;
  - Leflunomid
  - Everolimus
  - Metilprednizolon
  - Teikoplanin
  - İmipenem
  - Valgansiklovir
  - Flukonazol
  - Tamsulozin
  - B12 ve FA desteđi
- Laboratuvar
  - BUN: 25,2 mg/dl
  - Kr: 2,14 mg/dl
- BK virüs PCR: 1581000 kopya
- CMV PCR: 96 kopya
- EBV PCR: Negatif



